

EEN BLOED-NEUS WAT NU?

Een bloedneus is iets waar een ruiter, rijder of eigenaar vaak erg van schrikt. Dat is niet helemaal onterecht. Een bloedneus is vrijwel nooit dodelijk voor een paard, maar de onderliggende oorzaak van een bloedneus kan wel ernstig zijn.

TEKST EN FOTO'S: MARIANNE SLOET

Bloed uit de neus kan inderdaad uit de neus afkomstig zijn, maar dat is zeldzaam bij paarden. Het kan bijvoorbeeld het gevolg zijn van een probleem met de bloedstolling, een slijmvliesontsteking of een beschadiging. Meestal komt het bloed uit het zeefbeen, de luchtzakken of de longen. In de praktijk zijn er eigenlijk maar vier oorzaken belangrijk.

UIT ZEEFBEEN DOOR SONDE

Als een paard met koliek moet worden gesondeerd (met een slang via de neus naar de maag om een maagoverlading te voorkomen) en het paard daarbij niet goed stilstaat of zich verzet, kan het gebeuren dat het slijmvlies van de neus wat wordt beschadigd of dat het uiteinde van de sonde (slang) tegen het zeefbeen aanstoot. Het zeefbeen zit achter in de

neus en is bedoeld om de ingeademde lucht op te warmen, te bevochtigen en stofdeeltjes weg te vangen. Het zeefbeen bloedt heel gemakkelijk en heftig. De hoeveelheid bloed die dan uit de neus te voorschijn komt, kan heel spectaculair zijn. Toch leidt dit bloeden door het aanstoten van het zeefbeen zelden of nooit tot echte problemen. De bloedneus stopt doorgaans vanzelf, zeker als het paard tot rust komt en de bloeddruk weer iets daalt. Een bloedneus als gevolg van sonderen is meestal eenzijdig en uit het neusgat waardoor de sonde werd ingebracht.

UIT ZEEFBEEN DOOR TUMOR

Als er spontaan, meestal slechts een paar druppeltjes of een dun straaltje, donkerrood bloed uit één neusgat komt, is de waarschijnlijke oorzaak een tumor van het zeefbeen. Deze tumor is doorgaans een PEH (progressief ethmoïdaal haematoom). Dat zijn gewoekerde bloedvaatjes. De diagnose PEH kan de dierenarts stellen door met een flexibele endoscoop (een slang met een cameraatje) in de neus te kijken. Vaak is de tumor dan gemakkelijk te zien. Soms zit de tumor echter dieper en is die lastiger te vinden. Een PEH is zelden slechts één woekering en daarom is het van groot belang om, vóór het nadenken over een eventuele therapie, door middel van röntgenfoto's, CT en/of MRI goed te laten inventariseren hoe uitgebreid de woekeringen zijn. Een PEH zaait niet uit naar andere delen van het lichaam of andere organen.

UIT LUCHTZAK

De luchtzak is een speciale structuur die alleen bij het paard voorkomt. Het is een met slijmvlies bekleedde en met lucht gevulde grote verwijding van de buis van Eustachius, een kanaal dat loopt van het binnenoor naar de keel. Het paard heeft dus twee luchtzakken die aan beide zijden naast en onder de keel liggen. Door en langs de luchtzakken lopen allerlei grote bloedvaten en zenuwen. Wanneer bijvoorbeeld door een schimmelinfectie of, veel zeldzamer, door een infectie met bacteriën de wand van de luchtzak wordt 'aangevreten', kan een (groot) bloedvat worden beschadigd. De luchtzak stroomt vol bloed en dit komt via het klepje dat de uitmonding van de buis van Eustachius in de keel vormt, in de neus terecht en loopt vervolgens uit de neus. Dit is vaak een flinke hoeveelheid. Soms kan het paard hieruit letterlijk doodbloeden. Gelukkig komt deze aandoening in Nederland slechts heel zelden voor.

UIT DE LONGEN

In de longen is er uitwisseling van zuurstof van de buitenwereld naar het lichaam en van koolzuur (CO₂) van het lichaam naar de buitenwereld. Deze uitwisseling vindt plaats in de longblaasjes (kleine bolletjes met een heel dunne wand aan het

eind van iedere vertakkingen van de luchtpijpjes). Om deze longblaasjes heen loopt een net van heel dunne bloedvaatjes die het zuurstofarme, koolzuurrijke bloed aanvoeren en vervolgens het zuurstofrijke, koolzuurarme bloed afvoeren terug naar het hart en dan naar het lichaam. Als de heel dunne wandjes van de longblaasjes beschadigd raken, bijvoorbeeld door een virusinfectie, of als het paard zich bovenmatig inspannt en dus heel heftig ademt, kunnen de vaatjes rond de longblaasjes knappen. Er komt dan bloed in de kleine luchtpijpjes terecht dat via de luchtpijp, de keel en de neus naar buiten kan komen. Paarden ademen immers via de neus en niet via de mond.

De diagnose longbloeding kan, als het paard nog bloedt of korter dan een dag geleden heeft gebloed, doorgaans direct via endoscopie worden gesteld. De dierenarts ziet dan bij endoscopie nog sporen bloed onderin de luchtpijp. Als de bloeding langer geleden is, kan de diagnose alsnog worden gesteld door een longspoeling te doen. In een deel van de cellen die op die

Ernstige bloedneuzen komen bij paarden gelukkig maar zelden voor

manier worden verzameld, kunnen de restanten van een longbloeding worden aangetoond.

Longbloedingen komen vaak voor bij renpaarden, omdat in de volbloedfokkerij natuurlijk al eeuwen wordt gefokt op snelheid en dus indirect ook op een zo dun mogelijke wand van de longblaasjes. Incidenteel komt een longbloeding voor bij warmbloeden of zelfs bij pony's, maar is dan vaak het gevolg van een infectie, overmatige inspanning of een complicerende factor. Zo wordt een longbloeding nog wel eens gezien bij een paard met (chronische) ontsteking van de kleine luchtpijpjes of een paard met cornage (verlamming van de linkerstemband) dat zich bovenmatig heeft moeten inspannen.

WAT VOOR BLOEDNEUS?

De vraag wat voor een bloedneus het is, lijkt onzin. Er komt bloed uit de neus en dus is het een bloedneus. Toch is de vraag wel belangrijk. Waar moet je dan op letten?

Als er veel, vaak helderrood bloed uit een of beide neusgaten komt, is er doorgaans sprake van een longbloeding of een bloeding in de luchtzak.

Als er slechts een klein straaltje is of enkele druppeltjes zijn, en zeker als dit al meerdere keren is gebeurd, is er vaak sprake van een PEH. Als de bloedneus het gevolg is van sonderen, is de oorzaak natuurlijk bekend en verder onderzoek niet noodzakelijk. Verder treden bloedingen uit de longen meestal op tijdens of na arbeid en wordt wat bloed ten gevolge van PEH onafhankelijk van arbeid gezien.

Marianne Sloet van Oldruitenborgh-Oosterbaan is hoogleraar Equine Internal Medicine aan de Faculteit Diergeneeskunde van de Universiteit Utrecht. Zij verzorgt samen met haar collega's van de Universiteitskliniek voor Paarden (UKP) bijdragen voor Paard&Sport. www.diergeneeskunde.nl

DIAGNOSE STELLEN

Door middel van een endoscopie (met flexibele slang in de neus en luchtwegen kijken) kan de diagnose vaak, maar niet altijd, worden gesteld. Alleen in de neus en de voorste luchtwegen kijken is bij de meeste, goed opgevoede paarden voor de dierenarts zonder sedatie van het paard te doen. Als er ook in de luchtzakken moet worden gekeken, is sedatie vaak wel nodig, omdat dan een dünnere endoscoop via het klepje van de buis van Eustachius in de luchtzak moet worden gebracht. Dit is soms best lastig, omdat het niet altijd gemakkelijk is om met de endoscoop langs dit klepje te komen. Het paard moet heel goed stilstaan, enerzijds omdat deze procedure dus lastig is en anderzijds omdat in de luchtzak grote bloedvaten en zenuwen lopen die niet mogen worden beschadigd.

BEHANDELING

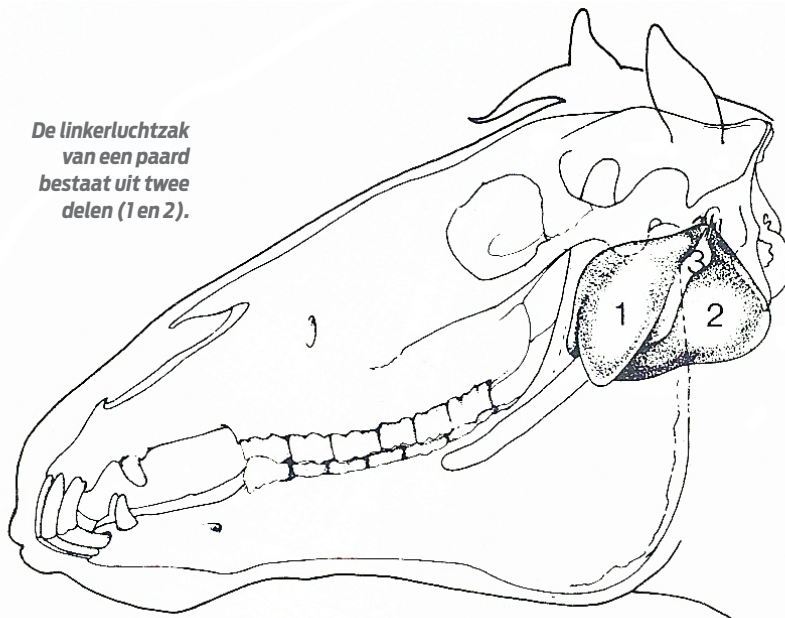
De behandeling van een bloedneus door sonderen is niet nodig. Deze houdt vrijwel altijd vanzelf op. Behandeling van PEH is mogelijk. Er zijn verschillende wijzen waarop dit probleem kan worden aangepakt, die afhangen van de uitgebreidheid van de woekeringen. Dit is doorgaans werk voor specialisten. Bij een luchtzakbloeding moet de oorzaak van de luchtzakproblemen (vaak een schimmelinfectie) worden bestreden en moet zo nodig de bloeding worden gestopt via het afbinden van de slagader(s). Dit is een gecompliceerde operatie die onder algemene anesthesie (volledige narcose) wordt uitgevoerd. Een longbloeding op zich is niet te stelpen, maar houdt meestal vanzelf op als de bloeddruk weer daalt. Wel moet ook hier worden geïnventariseerd wat de oorzaak is van de bloeding en vervolgens moet worden bekeken of dit te behandelen is. Een infectie of allergische reactie van de longen en ook een onderliggende oorzaak als cornage zijn te behandelen. Heel dunne wandjes van de longblaasjes zijn natuurlijk niet te behandelen. Hier kunnen nieuwe bloedingen alleen worden voorkomen door het paard minder hard te laten werken (en dat is voor een renpaard niet verenigbaar met een rencarrière).

CONCLUSIE

Ernstige bloedneuzen komen bij paarden gelukkig maar zelden voor. Als het gebeurt is het zaak zelf rustig te blijven en het paard gerust te stellen. Hoe lager de bloeddruk, hoe beter het paard in staat zal zijn de bloeding door middel van stolling te stoppen. Bij een ernstige bloeding is het zaak direct met de dierenarts te overleggen en het paard zo rustig mogelijk te laten staan. Ongeveer 7% van het lichaamsgewicht van een paard is bloed en een paard van 600 kg heeft dus ongeveer 42 liter bloed. Vijf liter bloed kan een gezond paard zonder probleem missen en pas bij snel verlies van tien liter bloed treedt levensgevaar op. Een halve liter bloed ziet er echter al enorm ernstig uit.

Ook enkele druppeltjes bloed in de neus, zeker als dit meerdere keren optreedt, hebben vaak een ernstige oorzaak en dan is verder onderzoek door de dierenarts belangrijk. ■

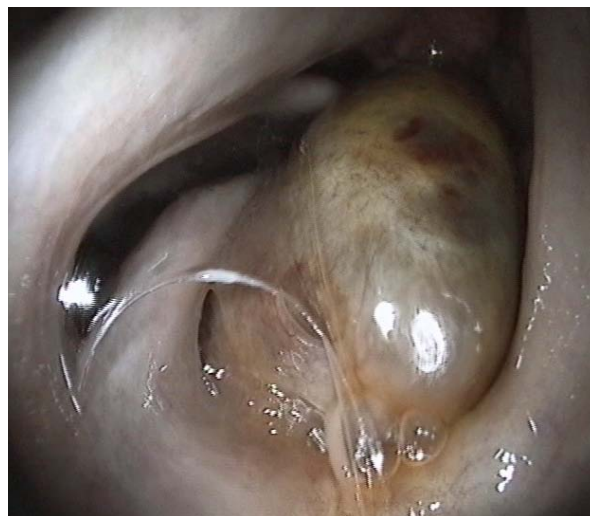De linkerluchtzak van een paard bestaat uit twee delen (1 en 2).



VETERINAIRE ANATOMIE

Meestal komt het bloed uit het zeefbeen, de luchtzakken of de longen

Een groot progressief ethmoidaal haematoom (PEH) tussen de balkjes van het zeefbeen.



De keel van een paard met een bloeding in de linkerluchtzak. Het bloed komt achter het klepje van de buis van Eustachius vandaan, verspreidt zich door de hele keel en kwam in dit geval uit beide neusgaten naar buiten.

